

Klinisch-pathologische Konferenz

- bng Hepatologie Workshop in Ulm
- 14./15. Juli 2023

Andrea Tannapfel - Institut für Pathologie der Ruhr-Universität Bochum



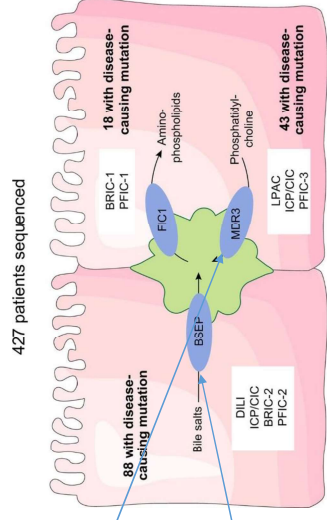
Patientin mit cholestatischer Lebererkrankung

Übersicht Laborbefunde

Parameter	Einh.	Ref.werte	03.07.2023
Hamatologische Diagnostik			
Blutbild			
Thrombozyten	Tsd/ μ L	150 - 360	204
Elektrolyte, Proteine und Nierenwerte			
Albumin im Serum	g/L	35 - 52	48
Leber, Gallie, Pankreas			
GOT(AST)	U/L	10 - 35	27
GPT(ALT)	U/L	10 - 35	38+
Gamma-GT	U/L	6 - 42	156+
alkal. Phosphatase	U/L	35 - 105	82
direktes Bilirubin	mg/dL	< 0,30	0,15
Gesamtbilirubin	mg/dL	< 1,2	0,2
Immunsystem			
Immunglobulin G	mg/dL	700 - 1600	1024
Immunglobulin M	mg/dL	40 - 230	134
Gerinnung			
Quick	%	80 - 130	115

Patientin mit cholestatischer Lebererkrankung

Prädisponierende Varianten	Methode	Assay-ID ThermoScientific Lot-Nummer	Ergebnis
ABCB4 (rs1202283)	AD	C_8317490_30 347358273 B09	heterozygot
ABCB4 (rs2105606)	AD	C_1843468_30 2530742481 B12	homozygot
ABCB4 (rs2236028)	AD	C_25472163_30 3430746422 A12	negativ
ABCB4 (rs2302387)	AD	C_1843475_30 3196129385 H10	negativ
ABCB11 (rs2287622)	AD	C_16182459_10 2266277881 B02	homozygot
ABCB11 (rs497692)	AD	C_8813572_30 2835136407 D12	negativ
ABCB11 (rs11569367)	AD	C_175677201_10 P180219304 A10	negativ
NR1H4 (FAR) (rs59163822)	AD	C_25598396_10 P171019-608 F06	negativ



Journal of Hepatology, Volume 67, Issue 6, December 2017, Pages 1253-1264

Patientin mit cholestatischer Lebererkrankung

- Wann macht eine Leberbiopsie Sinn ?
- Hilft uns die Leberhistologie weiter für die Beurteilung der Prognose?
- Besteht eine Korrelation zwischen bestimmten Genvarianten und der Leberhistologie?

Cholestase und Genetik

Hereditäre Hämochromatose
Gilbert Syndrom (indirekte Hyperbilirubinämie, keine Leberpathologie)
alpha-1 Antitrypsin Mangel
Morbus Wilson
PFIC: Kindesalter, Prognose ungünstig
BRIC: Kindes- und Erwachsenenalter, Prognose günstig
LAL-D

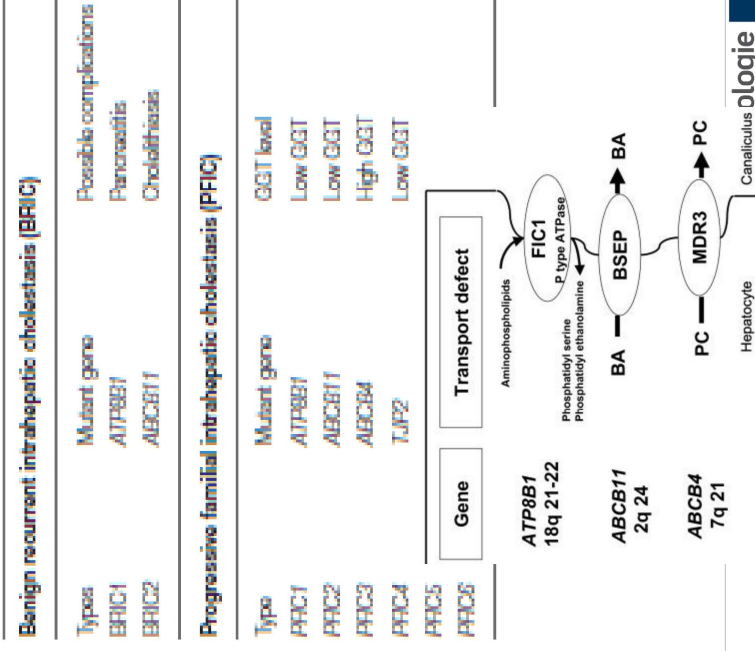
Cholestase und Genetik

Mutationen in drei Genen für an der Gallebildung beteiligte hepatozelluläre Transportsysteme

PFIC: Kindesalter, Prognose ungünstig

BRIC: Kindes- und Erwachsenenalter, Prognose günstig

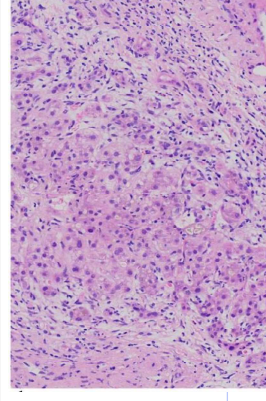
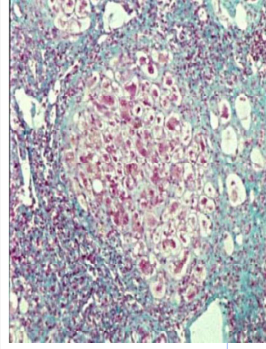
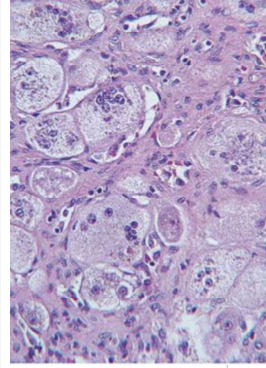
autosomal rezessive Vererbung



	PFIC1	PFIC2	PFIC3
Transmission	Autosomal-recessive	Autosomal-recessive	Autosomal-recessive
Pruritus	Severe	Very severe	Moderate
Serum GGT activity	Normal	Normal	High
Serum ALT	Mildly elevated	>5x normal	Mildly elevated
Serum AFP	Normal	Elevated	Normal
Liver histology	Canalicular cholestasis, mild lobular fibrosis	Canalicular cholestasis, lobular fibrosis, giant-cell hepatitis	Ductular proliferation, biliary fibrosis
Serum primary bile acid concentration	Very high	Very high	High
Bile composition	Low primary bile acid concentrations	Very low primary bile acid concentrations	Low phospholipid concentrations
Chromosomal locus	18q21-22	2q24	7q21
Gene/protein	ATP8B1/FIC1	ABCB11/BSEP	ABCB4/MDR3
Hepatocyte location	Canalicular membrane	Canalicular membrane	Canalicular membrane
Other main sites of expression	Cholangiocytes, intestine, pancreas	None	None
Extrahepatic symptoms	Diarrhea, pancreatitis, hearing loss, small stature	None	None
Functional defect	ATP-dependent aminophospholipid flippase	ATP-dependent bile acid transport in bile	ATP-dependent phosphatidylcholine flippase

Korrelation zur Histologie

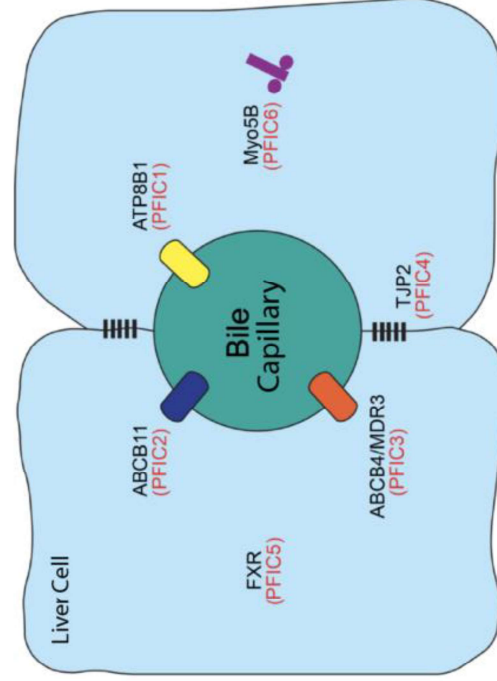
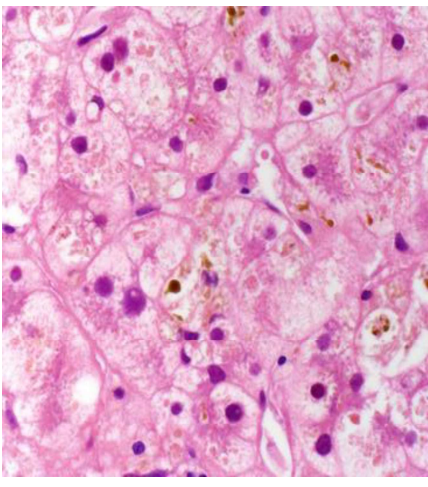
	PFIC type 1	PFIC type 2	PFIC type 3
Histology	Intracanalicular cholestasis, bile duct proliferation at the late phase	Bile duct proliferation at the late phase, lobular and portal fibrosis	Extensive bile duct proliferation and periportal fibrosis
Bile on electronmicroscopy	Granular called "Byler bile"	Amorphous or filamentous	-
Therapy	UDCA biliary diversion liver transplantation	UDCA biliary diversion liver transplantation	UDCA liver transplantation



Diagnostic criteria for BRIC

(LUKETIC and SHIFFMAN, 2004)

- At least two attacks of jaundice separated by a symptom-free interval lasting several months to year
- Laboratory values consistent with intrahepatic cholestasis: GGT either normal or minimally elevated
- Severe pruritus secondary to cholestasis
- **Liver histology demonstrating centrilobular cholestasis**
- Normal intra- and extrahepatic bile ducts by cholangiography
- Absence of factors known to be associated with cholestasis (i.e., drugs and pregnancy)



Genes Currently known to be related to PFIC Subtypes

ATP8B1	TJP2
ABCB11	FXR
ABCB4/MDR3	Myo5B

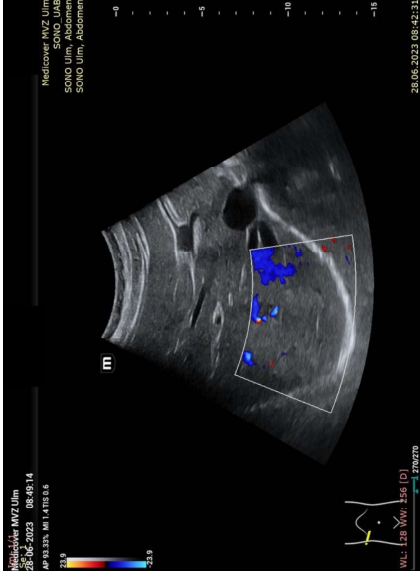
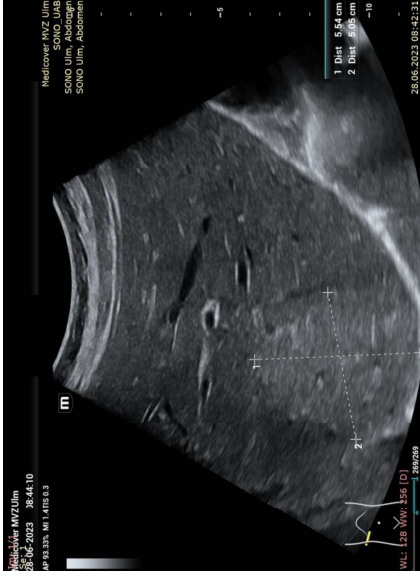New genes

USP53
LSR
PLECTIN
ABCC12

Leberbiopsie sinnvoll:

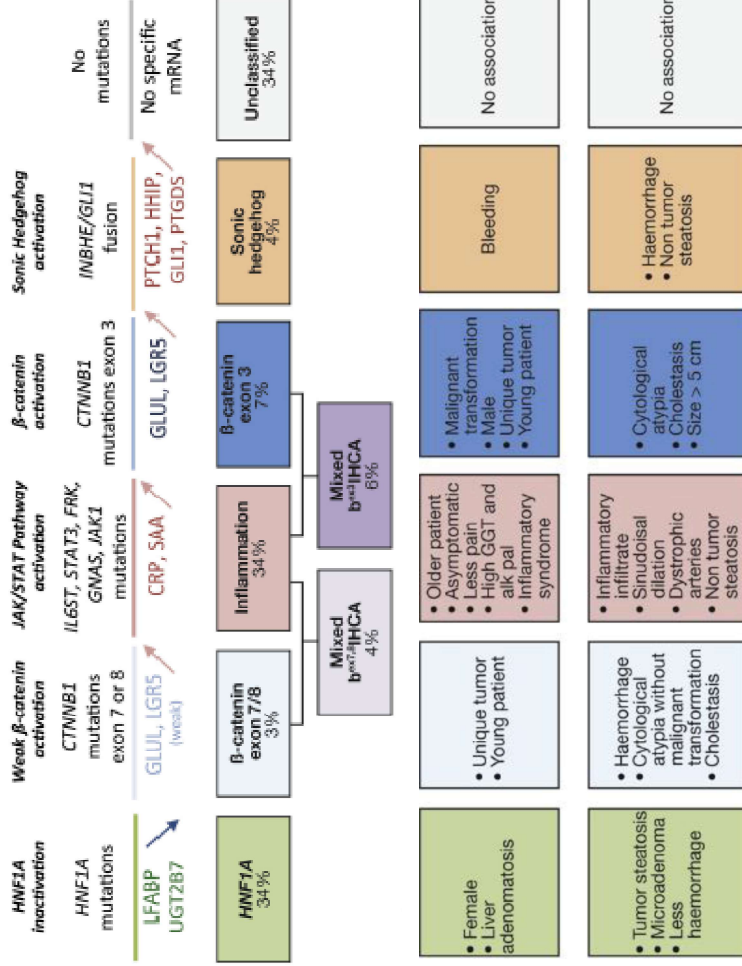
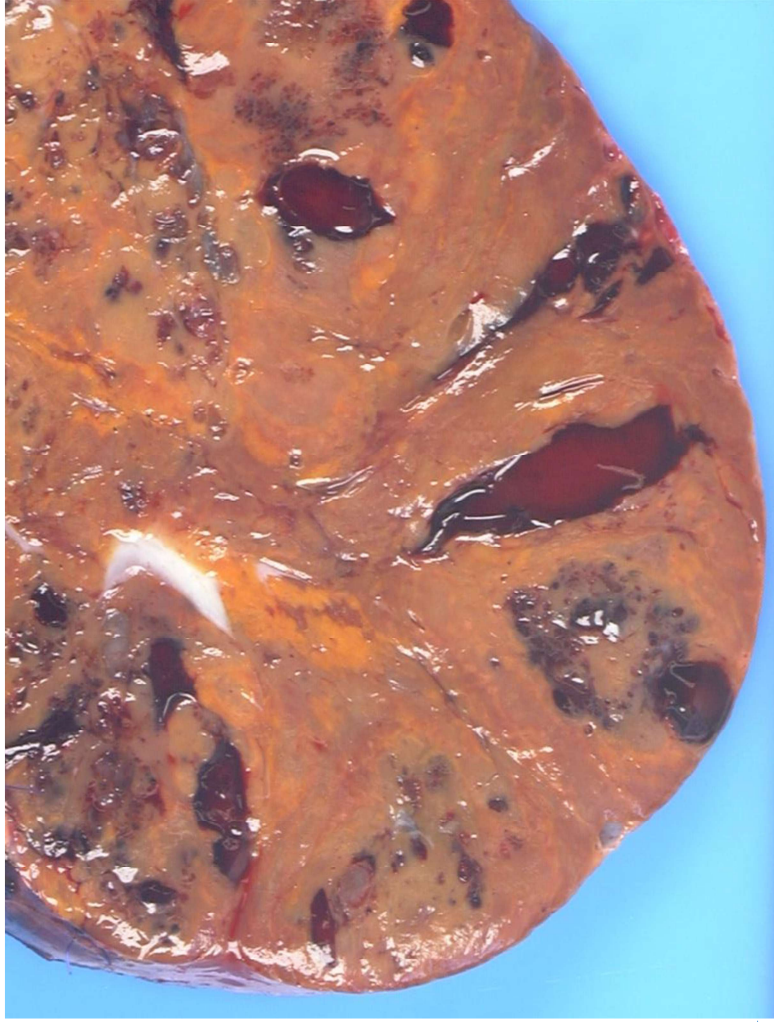Abklärung Cholestase, Einordnung und Prognose
Genotyp-Phänotyp - Korrelation

23 jährige Patientin mit unklarem Leberherd



23 jährige Patientin mit unklarem Leberherd

- Wann erscheint eine histologische Abklärung sinnvoll?
- Histologische Differentialdiagnostik von Leberadenomen? Wie aussagekräftig ist die Histologie?




Nault et al., 2017

Molekulare Klassifikation von Leberzelladenomen WHO 2019


HNF1α - inactivated HCA	30-35%
Inflammatory HCA	35-40%
β -catenin-activated HCA	10%
β -catenin-activated inflammatory HCA	10% -15%
SH (sonic hedgehog pathway)	4%
unklassifizierbar	5 - 10%

....was bedeutet
das für die Praxis ?



Verlaufskontrolle LCA

Wann Operation / wann Überwachung?



Leberzelladenom: Was tun ?

Biopsie

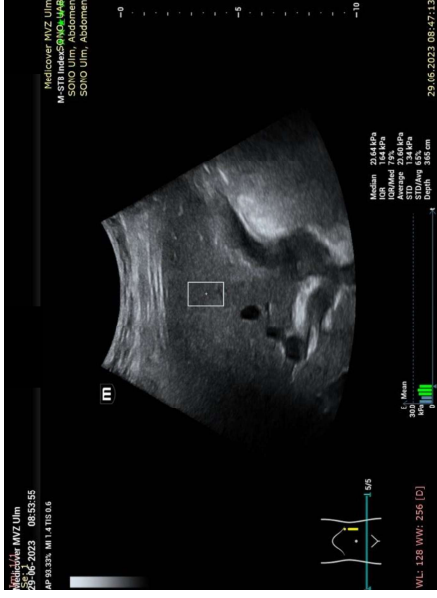
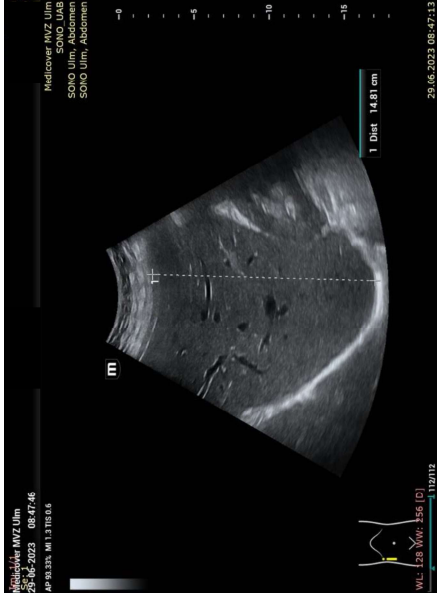

**Überwachung
keine Therapie**

Resektion

Größe > 5 cm – Blutung - OP

45 jähriger Patient mit unklarer portaler Hypertonie



- Normale Leberwerte, regelrechte Leberfunktion, Ösophagusvarizen Grad I
- Elastographie mittels pSWE: 20,64 kPa
- Regelrechte Perfusion der Lebervenen und der Pfortader

45 jähriger Patient mit unklarer portaler Hypertonie

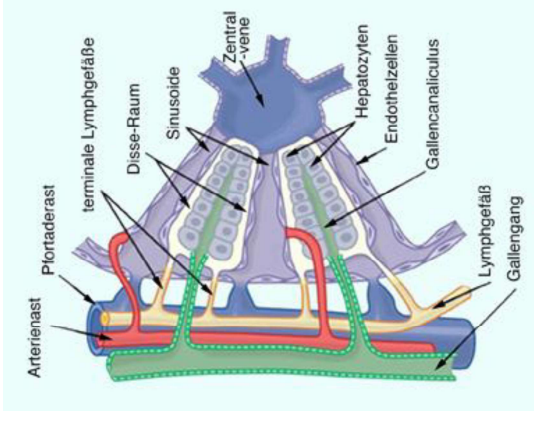
- Hilft uns hier die Leberhistologie weiter ?
- Welche Differentialdiagnosen wären denkbar?

Keine Zirrhose – aber portal-venöse Druckerhöhung ? – Mögliche Ursachen:

Portale Hypertension ohne Leber Grunderkrankung oder Thrombosen

- Fünf Kriterien zur Diagnosestellung
- mehr als ein klinisches Zeichen der portalen Hypertension
 - keine primäre Lebererkrankung
 - keine Zirrhose
 - Pfortader und Lebervenen müssen perfundiert sein
 - Ausschluß aller anderen Ursachen einer NCPH

Alles, was den intrahepatischen (intravasalen) Druck erhöht



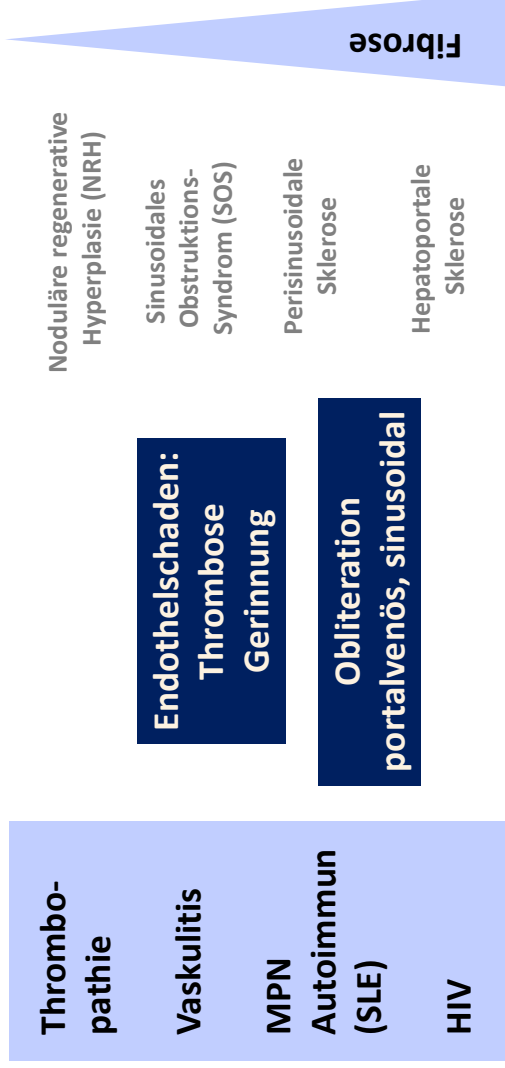
Nicht-zirrhotische ideopathische portale Hypertension (NCIPH)

**Mittleres Erkrankungsalter: 38 – 46 Jahre
Überwiegend Männer betroffen**

Ursache jeder 3. Varizenblutung

**Ohne Diagnose – relativ schlechte Prognose:
50% Aszites mit Komplikationen
30% Pfortaderthrombose**

Nicht-zirrhotische, portale Hypertension (NCPH)



Nicht-zirrhotische, portale Hypertension (NCPH)

Intrahepatische Resistenz



Obliteration der kleinen und mittelgroßen Portalvenenäste

Rundherd: Noduläre-regenerative Hyperplasie (NRH)

Thrombophilie

Immunologische
Erkrankungen

Infektionen

Antiphospholipidsyndrom

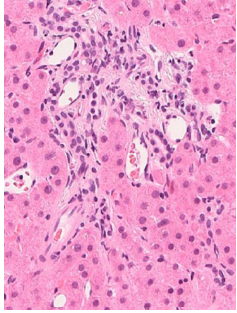
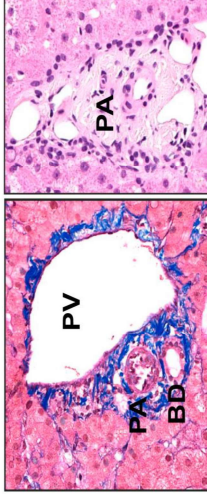
Medikamente:

Azathioprin, Didanosin, Vitamin A-Hypervitaminose, Anabolika, Oxaliplatin

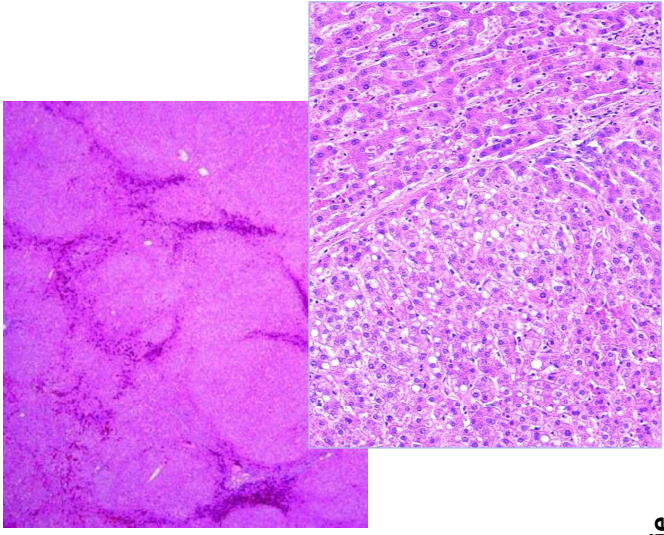
Prädisponierende Faktoren:

Krankheitsdauer, weibliches Geschlecht, Therapiedauer,
Schwere der Grunderkrankung (Voreroperationen)

Nicht-zirrhotische, portale Hypertension (NCPH)



Sinusoidale Ektasien
Phlebosklerose
Paraportale Shunts
Perisinusoidale Fibrose



1. Obliterative portale Venopathie
2. Nodulär regenerative Hyperplasie
3. Inkomplette septale Fibrose

Rolle der Biopsie bei Abklärung der NCPH

Primary Histopathological Patterns Associated With NCPH	Histological Findings related to NCPH	Etiologies
Outflow obstruction	Perivenular hemorrhage or thrombosis	Rheumatic heart disease, Cor pulmonale, Budd–Chiari syndrome
WODSOS	Narrowing or obliteration of hepatic veins by loose connective tissue, accumulation of debris, or fibrin in sinusoids	Stem cell transplantation preparation, pyrolizidine alkaloids
Perisinusoidal/perivenular deposits	Fibrosis or amyloidosis involving space of Disse or the hepatic veins	Alcoholic hepatitis, sickle cell disease, chronic congestive heart failure, amyloidosis
Sinusoidal dilation	Widened, congested sinususes lined by atrophic hepatocytes or isolated hepatocytes	Androgens, oral contraceptives, coarctation, sickle cell disease
Nodular regenerative hyperplasia	Regenerative nodules bounded by atrophic compressed liver cell plates	Collagen-vascular diseases, lymphoproliferative diseases, common variable immunodeficiency, chronic biliary disease, drugs
Hepatoportal sclerosis	Missing portal veins, herniation of portal veins into sinusoids	Collagen-vascular diseases, common variable immunodeficiency, drugs
Portal vein thrombosis	Missing portal veins, arterIALIZATION of veins	Hypercoagulable states, chronic myeloproliferative diseases

Leberbiopsie: Festlegung Fibroestadium Beschreibung der Gefäße

